Tratamiento de una maloclusión de clase II completa con extracción de primeros premolares y máximo anclaje con microimplantes

• Dr. Juan José Los Arcos* • Dra. Isabel Deprit** •

*Licenciado en Medicina por la Universidad de Navarra y Especialista en Estomatología por la UCM. Ortodoncista de práctica exclusiva en Pamplona. Miembro de Clínicas Ortodoncis.

** Licenciada en Medicina y Especialista en Estomatología por la Universidad del País Vasco. Master en Ortodoncia por la Universidad Complutense de Madrid. Ortodoncista de práctica exclusiva en Pamplona. Miembro de Clínicas Ortodoncis.

Este artículo describe el tratamiento de una maloclusión de clase II completa en un adulto con severa sobremordida y apiñamiento anterior tratado con técnica lingual (sistema de brackets Incognito™) y microimplantes para aportar máximo control de anclaje en la arcada superior.

DIAGNÓSTICO

Varón de 24 años. Acude a nuestra consulta porque se ve los dientes salidos y apiñados. En la exploración clínica inicial se observa una clase II dental y esquelética, con una retrusión mandibular moderada, severa sobremordida, resalte y un moderado apiñamiento anterior en ambas arcadas.

La radiografía panorámica revela una desvitalización del 26, molares de juicio superiores erupcionados e impactación de los inferiores.

El análisis cefalométrico confirma que se trata de una clase II división I esquelética, braquifacial, con un eje facial de 93º, con un ángulo del plano mandibular bajo (17,5) y ángulo interincisal agudo (121.8). El maxilar esta ligeramente protruido y la mandíbula retruida.

El análisis estético facial muestra un tercio inferior de cara moderadamente acortado, con un correcto ángulo nasolabial y ángulo labiomental pronunciado. En general una leve protrusión del labio superior y una retrusión mandibular.

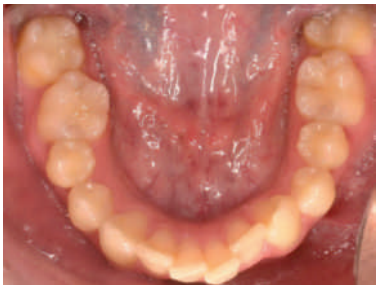

Serie 1

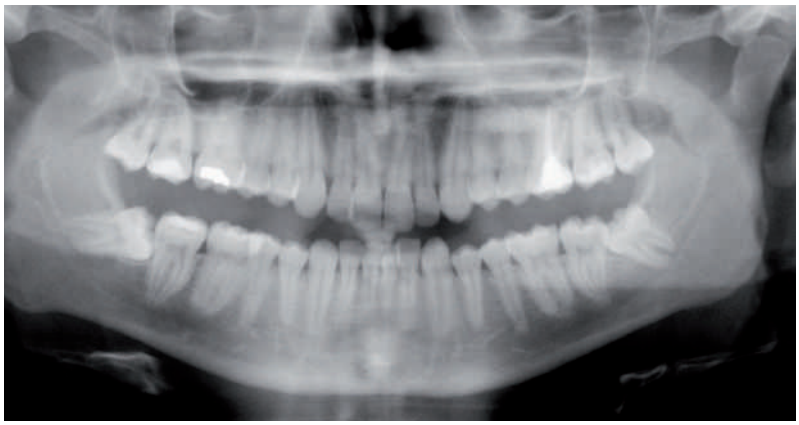

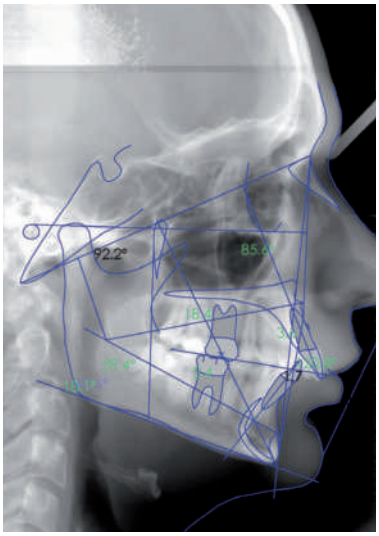

ALTERNATIVAS DE TRATAMIENTO

Debido a las características faciales y cefalométricas, se evaluó como primera posibilidad de tratamiento la opción ortodóncico-quirúrgica, pensando en un avance mandibular que permitiera la corrección sagital de la maloclusión y mejorara los parámetros faciales.

Como segunda posibilidad, debido al rechazo de la cirugía, se plantea un tratamiento para camuflar la maloclusión con movimiento ortodóncico dentario con extracción de los primeros premolares superiores y sin extracción en la arcada inferior tratando de minimizar los cambios en el perfil.

Dentro de los objetivos de tratamiento están la alineación y nivelación, la corrección de la sobremordida y el resalte. Conseguir una clase I canina, manteniendo la clase II molar. Esto implicaba un requerimiento de máximo anclaje ya que se trata de una clase II completa que se va a tratar además con técnica lingual.

SECUENCIA DE TRATAMIENTO

Se comienza el tratamiento con el cementado indirecto de los brackets por lingual. Edgewise (arco de canto) en la arcada superior y ribbonwise VH (arco cinta) en la arcada inferior.

En la arcada superior se pide Bite plane 3-3 para favorecer la corrección de la sobremordida y evitar la interferencia con los brackets en la oclusión.

Colocación de arco nitinol de 0.016” para alinear y nivelar

Serie 2

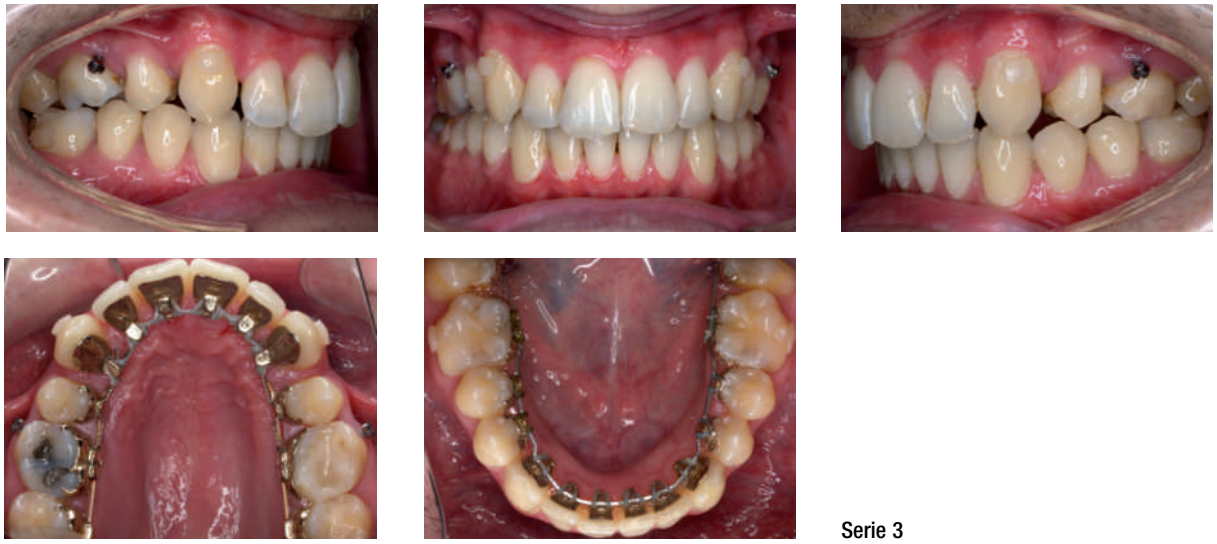

Serie 3

Serie 4

ambas arcadas. Después de mes y medio se reemplaza el arco por otro nuevo de 0.016”x0.022” ntinol terminando la primera fase de tratamiento.

A los tres meses se colocan arcos de acero 0.016”x0.022” SS en ambas arcadas. En la arcada superior con 15º de torque extra en los incisivos, para compensar la tendencia a la pérdida de torque cuando se retruye el frente anterior.

En la siguiente cita se colocan microioimplantes vestibulares entre los segundos premolares y primeros molares superiores. Se cementan botones de acrílico en vestíbulo de los caninos y se realiza tracción inmediata con cadenetas de cierre por vestibular y lingual, ferulizando previamente de canino a canino por palatino. Se trata de realizar una retracción en masa para el cierre de espacios, manteniendo los sectores posteriores en su posición, evitando la mesialización. De ahí la necesidad de máximo anclaje con microimplantes para evitarlo.

En la arcada inferior se hace una ligera reducción interproximal de los incisivos para alinear sin protruir y facilitar la coordinación entre ambas arcadas ya que presenta unos incisivos laterales superiores proporcionalmente más pequeños.

Es importante tener en cuenta el cierre de espacios y la retracción en masa para evitar que se abran espacios antiestéticos entre los caninos e incisivos laterales.

Para conseguir el cierre final de los espacios de extracción es preciso en la fase final ferulizar los segundos premolares y caninos con el mismo eslabón de la cadeneta por palatino.

Se finaliza el tratamiento, una vez cerrados los espacios, con arco de TMA 17,5 x 17,5 en la arcada inferior y 18,2 x 18,2 TMA en la superior rellenando el 100% de

Serie 5

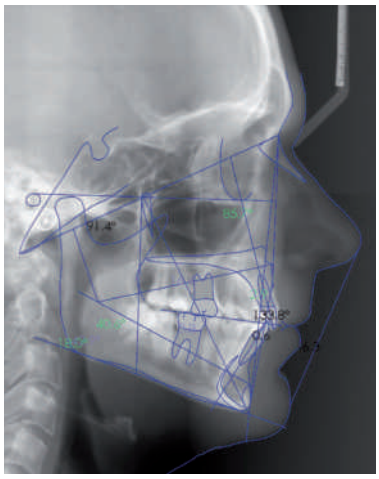

la ranura para máxima expresión de la información de los brackets (especialmente torque) tratando de conseguir el mismo resultado previsto en los modelos del set-up inicial.

CONCLUSIÓN

El uso de microimplantes como anclaje simplifica la biomecánica para tratar este caso obteniendo unos resultados finales satisfactorios. Facilita la aplicación de vectores de fuerza que hubiera sido imposible sin ellos. Esto permite al clínico desarrollar los cambios esqueléticos o dentoalveolares deseados, evitando efectos secundarios colaterales indeseables.