Rev Esp Ortod. 2010;40:75-91

Artículo original

Tratamiento de las Clases II con Forsus

Isabel Deprit Uriarte
Juan José Los Arcos Elorz

I. Deprit

J.J. Los Arcos

RESUMEN

Existen diferentes aparatos para la corrección de las Clases II. Entre ellos se encuentran el Forsus, que, a diferencia de los elásticos, no precisa de la colaboración del paciente. Se presenta un caso clínico típico que puede servir de referencia generalizada para el uso del Forsus y después cuatro aplicaciones en casos especiales más atípicos.

Palabras clave: *Clase II. Sin colaboración. Forsus. Casos típicos y atípicos.*

Class II treatment with Forsus

I. Deprit Uriarte, J.J. Los Arcos Elorz

ABSTRACT

There are different devices to treat Class II malocclusion. The Forsus appliance is one of them. Its main advantage is that it works without the patient's collaboration. A typical case is presented as a general reference of the use of the Forsus as well as four more applications in more atypical special cases (Rev Esp Ortod. 2010;40:75-91).

Corresponding author: Juan José Los Arcos Elorz, losarcosdeprit@cin.es

Key words: *Class II. Without collaboration. Forsus. Typical and atypical cases.*

Correspondencia:
Juan José Los Arcos Elorz
Avda. Zaragoza, 9 Bajos
31003 Pamplona
E-mail: losarcosdeprit@cin.es

Médicos estomatólogos.
Ortodoncistas de práctica exclusiva en Pamplona.
Clínicas Ortodoncis

La maloclusión de Clase II constituye la anomalía más frecuente en ortodoncia, que alcanza a más de la mitad de los pacientes.

Existen diferentes aparatos para la corrección de la Clase II, que podemos clasificar en:

– Extraorales (AEO).

– Intraorales intraarcada:
  • Removibles.
  • Fijos: Pendulum. Distal Jet, etc.

– Intraorales interarcadas:
  • Removibles: Bionator, Twin-Block, etc.
  • Fijos: Elásticos, Herbst, Forsus, etc.

El anclaje AEO distala los molares superiores e inhibe el crecimiento maxilar, pero tiene poco efecto sobre la mandíbula. Debido a que los pacientes con verdadera protrusión maxilar esquelética son relativamente infrecuentes, el uso de tracción AEO es una opción de tratamiento menos habitual.

La retrusión esquelética mandibular es relativamente un problema común en la Clase II; por esta razón utilizamos la ortopedia funcional como una opción terapéutica más frecuente.

Los aparatos intraarcadas normalmente producen proclinación de los incisivos superiores, inclinación posterior de los molares y cierta rotación mandibular horaria.

Los aparatos interarcadas tienden a producir una inhibición del crecimiento maxilar, cierta aceleración del crecimiento mandibular y proclinación de los incisivos mandibulares.

Para decidir qué aparato usar, de todos los que hemos visto, el ortodoncista debe estudiar cuál es el más apropiado en función del problema y la gravedad que tiene; es decir, si el perfil es plano, cóncavo o convexo, si la cara es larga o corta, si los incisivos están lingualizados o proclinados, o si el maxilar o la mandíbula están protruidos o retruidos. Se deberá valorar también si el tratamiento va a precisar extracciones o no. La gravedad del problema y la posible colaboración del paciente también deben formar parte de la decisión.

El uso de uno u otro guarda más relación con el tipo y la gravedad del problema y también con la preferencia y habilidad del ortodoncista que va a tratar la maloclusión. Sin embargo, cada forma de tratamiento difiere en el efecto sobre las estructuras esqueléticas de la región craneofacial, algunas veces acelerando y otras limitando el crecimiento de las diferentes estructuras involucradas.

En resumen, se puede afirmar que no existe un método único, ideal para el tratamiento de la maloclusión de Clase II. Aunque, como ya hemos dicho, cada aparato tiene su indicación, parece razonable pensar que, por su forma de actuar y frecuencia en las anomalías esqueléticas, los aparatos interarcadas son los de elección en la mayoría de los casos.

Dentro de éstos se encuentra el Forsus, que podemos definir como aparato telescópico semirrígido interarcada basado en un muelle superelástico de níquel-titanio que empuja con una fuerza aproximada de 200 g cuando está completamente comprimido.

Sería equivalente a las fuerzas aplicadas por elásticos fuertes, con la diferencia de que, al igual que el Herbst, tienden a intruir los molares superiores.

Cabe destacar, también, que, a diferencia de los elásticos, una vez colocados no precisa de la colaboración del paciente.

El factor predominante en el éxito de la corrección de la Clase II es el mayor desplazamiento anterior de la mandíbula (tanto con elásticos como con Forsus). El factor de distalamiento del Forsus se compensa con el crecimiento anterior del maxilar y la tendencia natural del molar hacia mesial.

Vamos a analizar un caso típico detenidamente para ver las características peculiares del uso del Forsus, y después veremos rápidamente otras aplicaciones interesantes que nos pueden ayudar en la resolución de casos más especiales.

CASOS CLÍNICOS

Caso 1

Resumen diagnóstico

Paciente de 14 años de edad con dentición permanente, que presenta una Clase II completa con sobremordida de 3/3.

En el análisis del perfil facial se observa una birretrusión con ángulo nasolabial abierto y mayor afectación a nivel mandibular. La cefalometría confirma que se trata de un perfil dolicofacial con una retrognatia mandibular.

En la radiografía panorámica se observa un Mesiodens que deberá extraerse previo al tratamiento ortodóncico (Fig. 1).

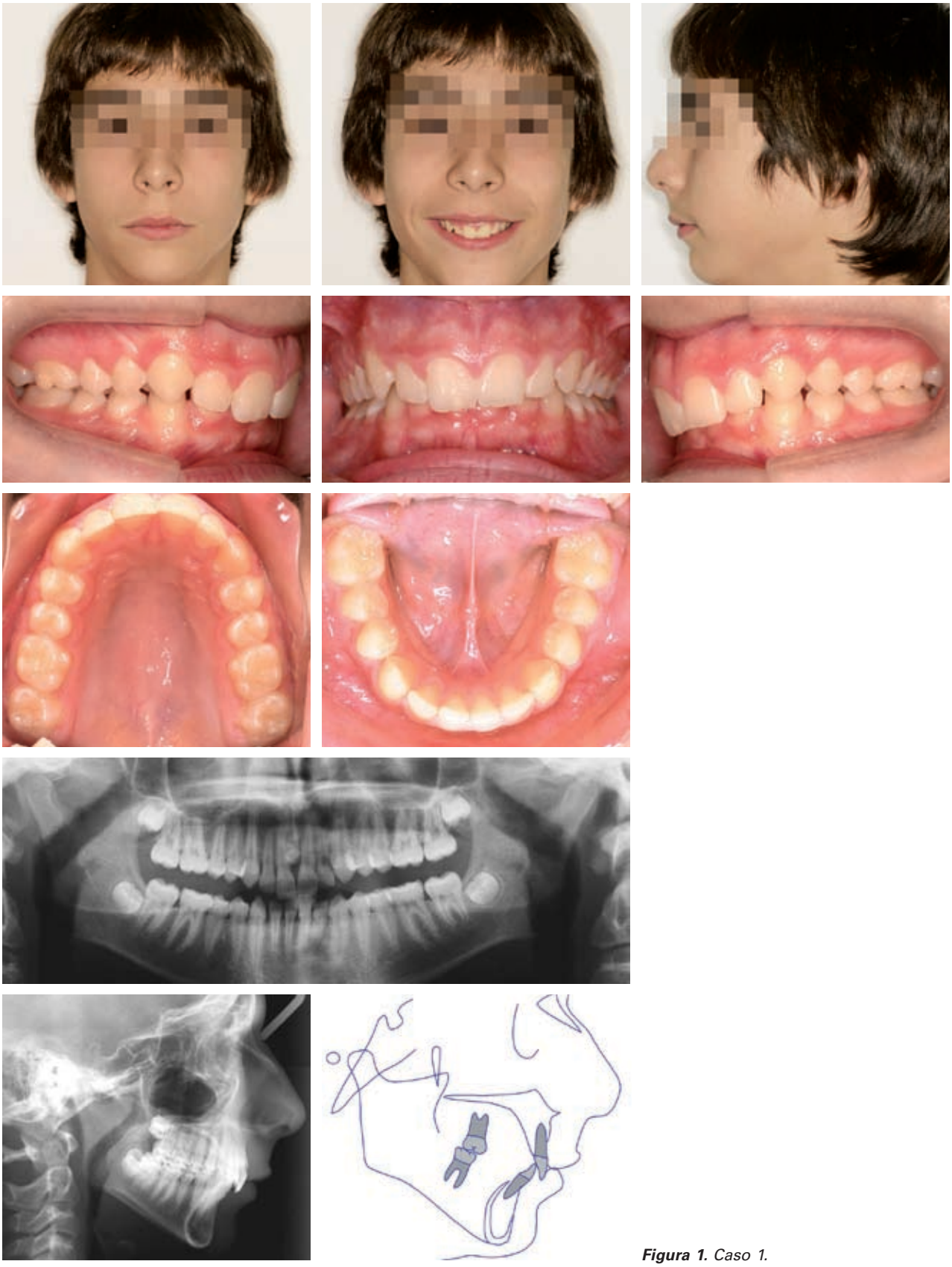

Figura 1. *Caso 1.*

Figura 2. *Caso 1.*

Figura 3. *Caso 1.*

Tratamiento

Se comienza el tratamiento con la colocación de aparatología multibrackets y Bite Turbo en palatino de los incisivos centrales superiores para facilitar la corrección de la curva de Spee y la sobremordida, a la vez que se acomete la fase de alineación y nivelación (Fig. 2).

Una vez finalizada esta fase se realiza radiografía panorámica para ver si existe un correcta paralelización y decidir si es necesario realizar reposición de brackets en algunas piezas.

Si todo es correcto, es el momento ideal para colocar el Forsus. Previamente se debe tener en consideración algunos aspectos para evitar problemas y sacar el máximo partido de la manera más rápida posible:

- Conviene tomar la decisión de la colocación del Forsus antes de cementar las brackets para planificar colocar bandas en los primeros molares desde el inicio (esto evita la necesidad de citas extra para cambiar tubos por bandas).
- Si los segundos molares no están embandados, es necesario colocar una barra transpalatina como control transversal.
- Se debe colocar arcos fuertes de .019 × .025 SS en ambas arcadas y doblar los arcos a distal de los segundos molares para evitar que se abran diastemas en ambas arcadas (Fig. 3).
- Conviene usar brackets en incisivos inferiores con torque negativo para minimizar la tendencia a la proclinación que se produce con los aparatos interarcada y, si es preciso, aumentar el torque negativo en el arco.
- Colocar una ligadura metálica en los caninos para evitar la desinserción del arco de las brackets. En nuestra práctica diaria con brackets de autoligado no es necesario.
- El uso temporal varía mucho de unos pacientes a otros, pero, por norma general, nosotros lo mantenemos entre 6-9 meses.
- Si la Clase II es de media cúspide, se debe llevar hasta conseguir una Clase I molar y canina. Si la Clase II es completa, es conveniente mantenerlo hasta conseguir un borde a borde anterior para compensar la tendencia a la recidiva.
- Con frecuencia tiende a producirse una leve mordida abierta posterior por el efecto intrusor a nivel posterior en la arcada superior y en estos casos una buena medida es cortar y doblar el arco a distal de los primeros molares en la arcada inferior y colocar elásticos de Clase II durante uno o dos meses (Fig. 4).

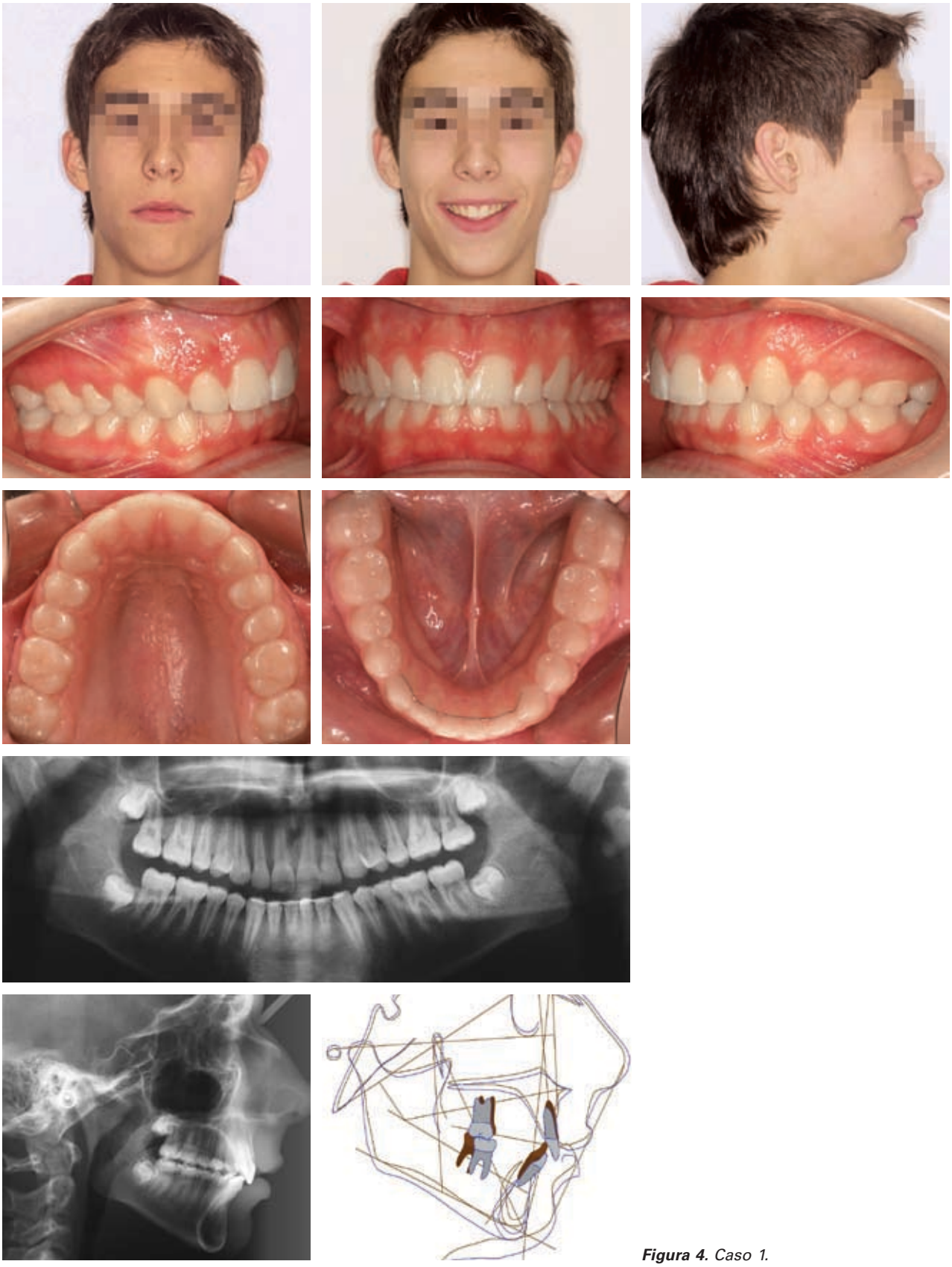

Figura 4. *Caso 1.*

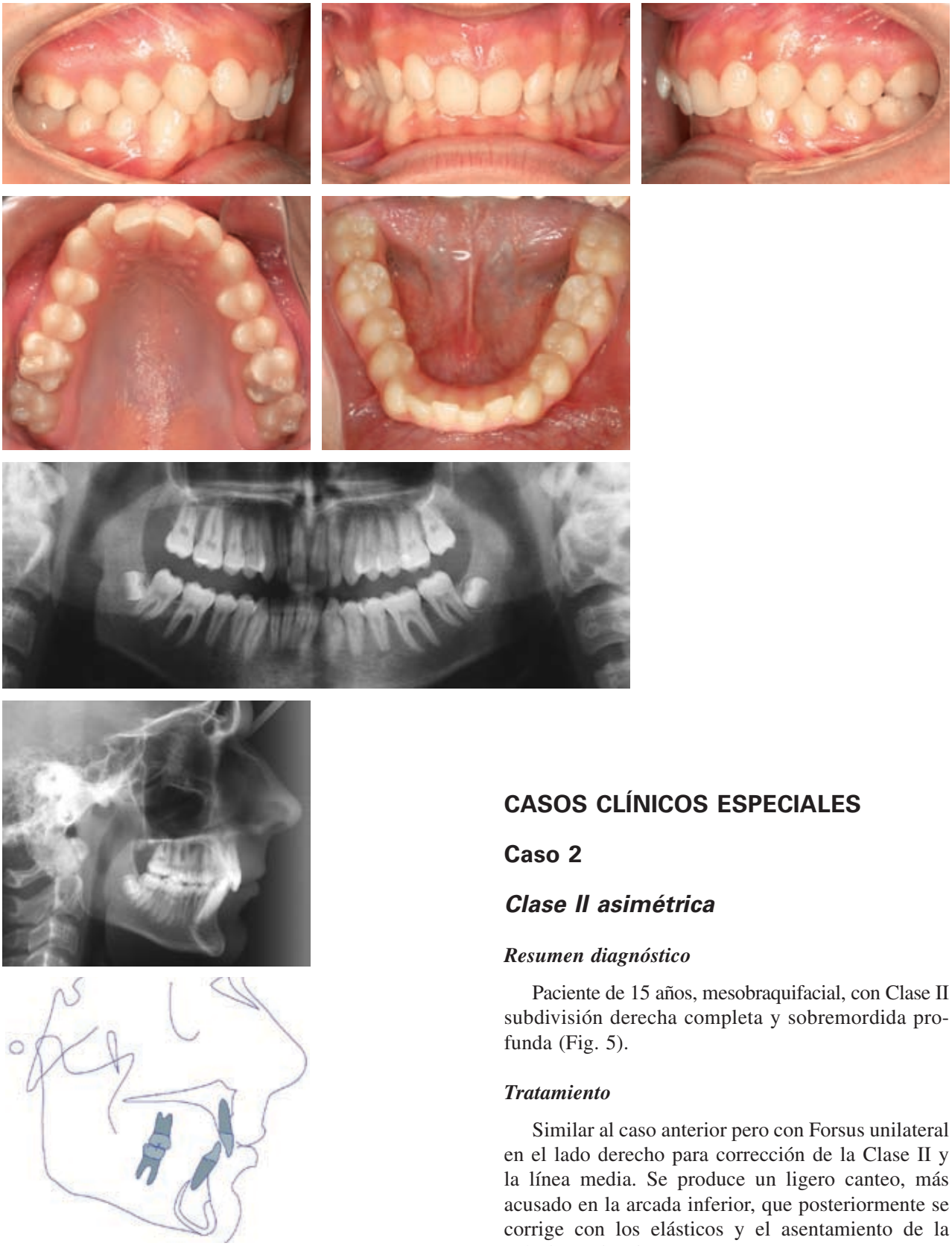

Figura 5. Caso 2.

CASOS CLÍNICOS ESPECIALES

Caso 2

Clase II asimétrica

Resumen diagnóstico

Paciente de 15 años, mesobraquifacial, con Clase II subdivisión derecha completa y sobremordida profunda (Fig. 5).

Tratamiento

Similar al caso anterior pero con Forsus unilateral en el lado derecho para corrección de la Clase II y la línea media. Se produce un ligero canteo, más acusado en la arcada inferior, que posteriormente se corrige con los elásticos y el asentamiento de la oclusión (Fig. 6).

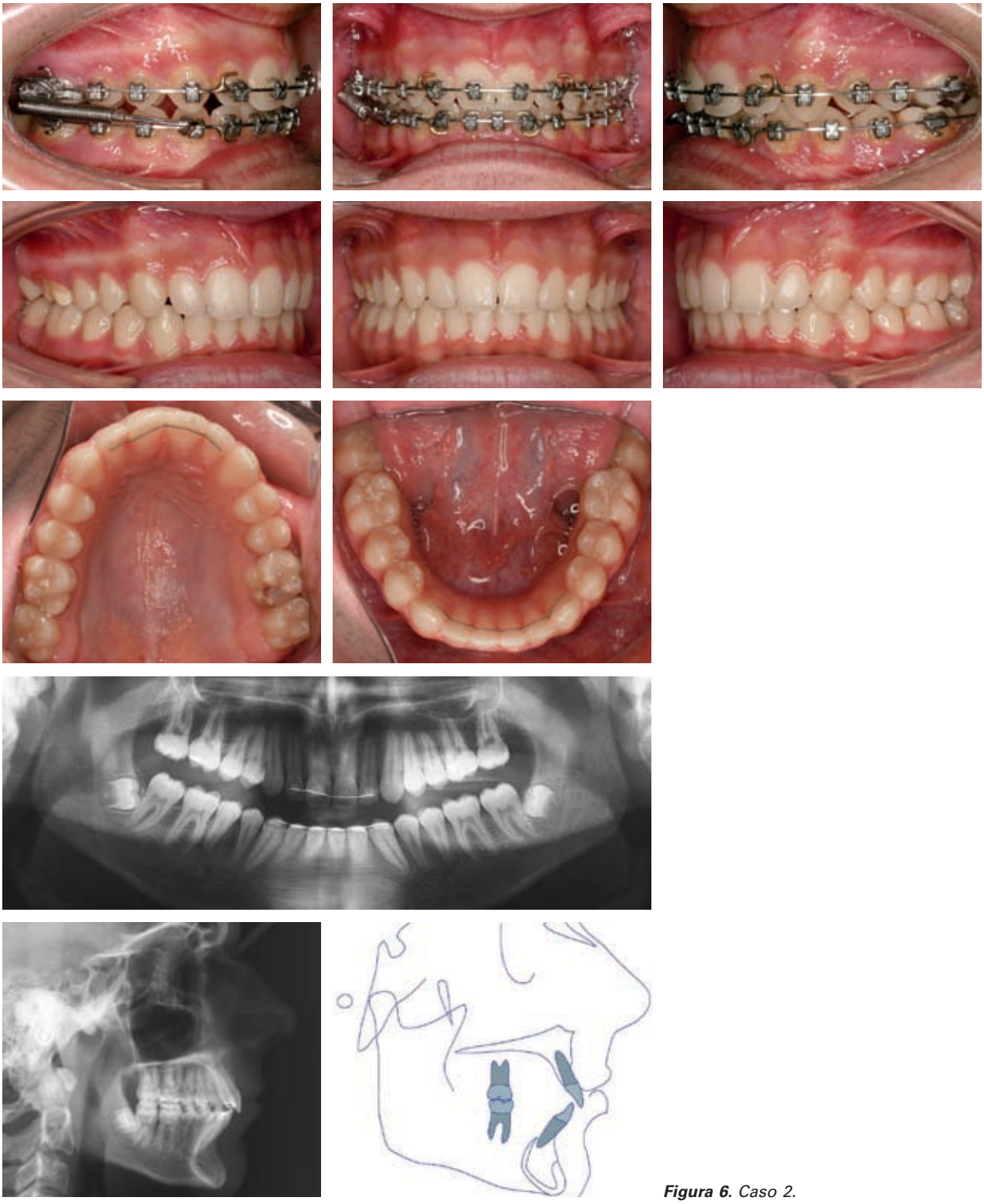

Figura 6. *Caso 2.*

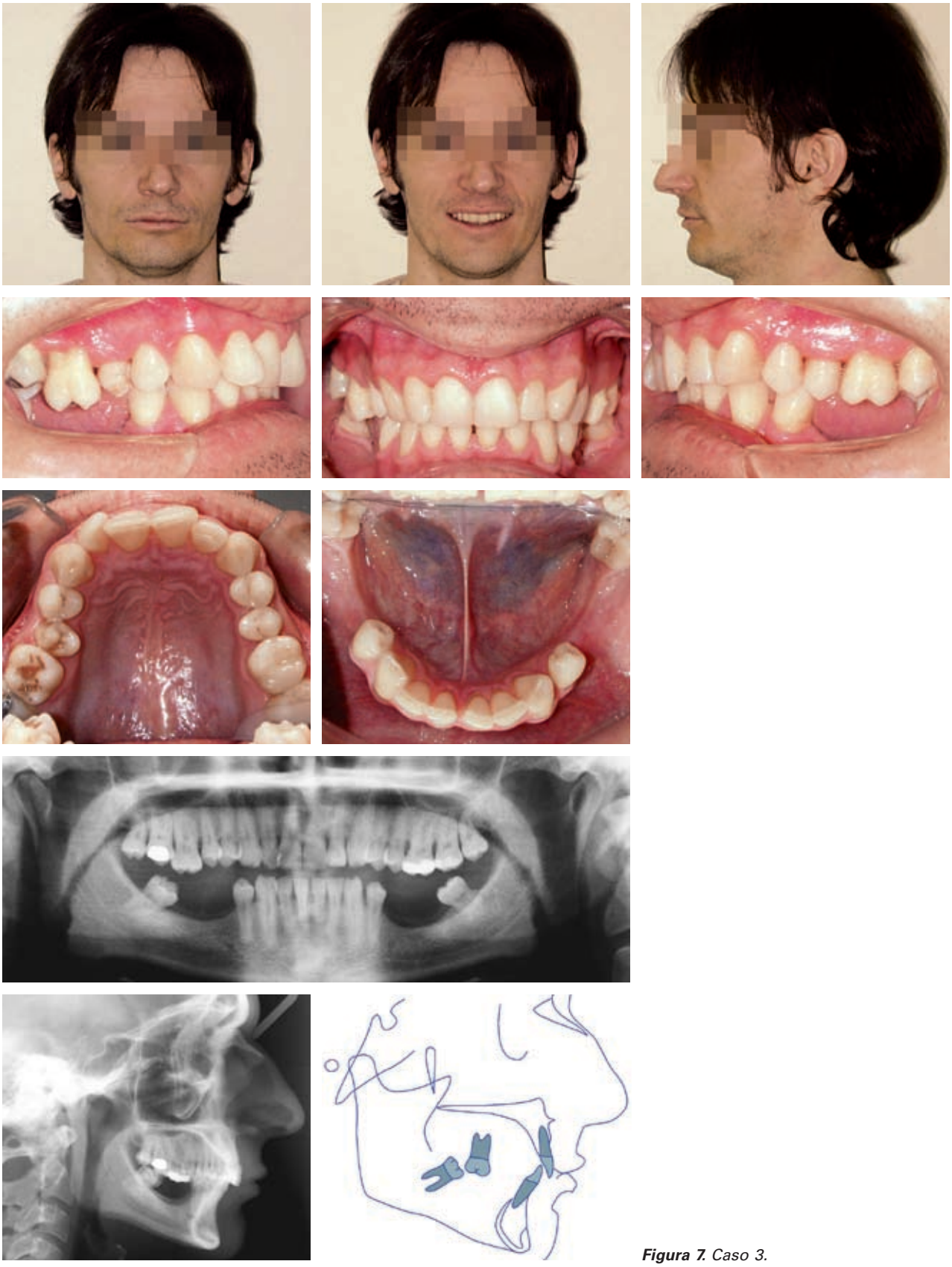

Figura 7. *Caso 3.*

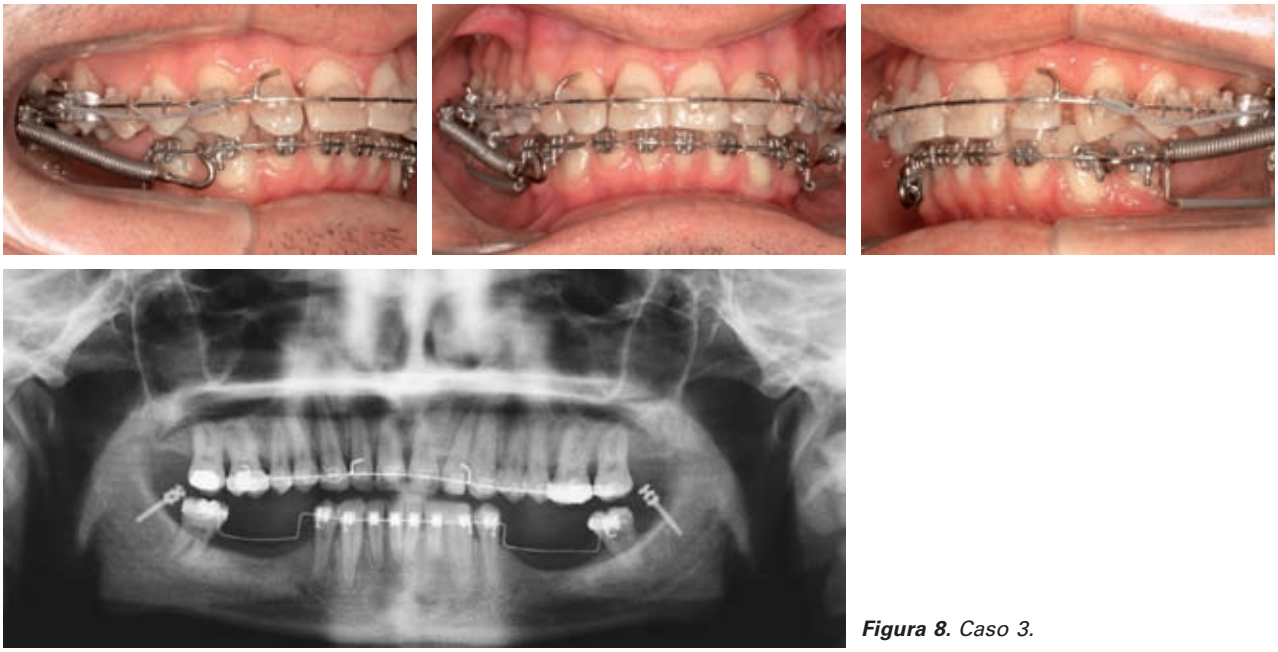

Figura 8. *Caso 3.*

Caso 3

Maloclusión con mutilaciones

Resumen diagnóstico

Paciente adulto con Clase II completa. Ausencia de segundos premolares, primeros y segundos molares inferiores en la arcada inferior y, por lo tanto, con imposibilidad de usar elásticos de Clase II. Presencia de molares de juicio inferiores muy volcados. Grave extrusión de los primeros molares superiores al no tener antagonistas, limitando el espacio para la reposición protésica en la arcada inferior. Mordida en tijera del segundo molar superior derecho (Fig. 7).

Tratamiento

Debido a las características de la maloclusión, se decide el uso del Forsus desde el inicio para aprovechar las características de corrección del problema sagital y del vector de intrusión sobre los molares superiores (Fig. 8).

Su dentista nos pide, además, que intentemos enderezar los molares distales inferiores para poder restaurar los cuadrantes posteriores, ya que el nivel óseo no es suficiente para colocar implantes debido a la atrofia ósea mandibular, por lo que se decide colocar microimplantes para facilitar el enderezamiento de los molares (Fig. 9).

En los registros finales se observa cómo se han conseguido los objetivos de tratamiento:

- Corrección de la Clase II.
- Corrección de la sobremordida.
- Intrusión de los molares superiores para recuperación del espacio protésico.
- Corrección de la mordida en tijera del segundo molar superior derecho.
- Enderezamiento de los molares inferiores y preparación para una posterior rehabilitación protésica.

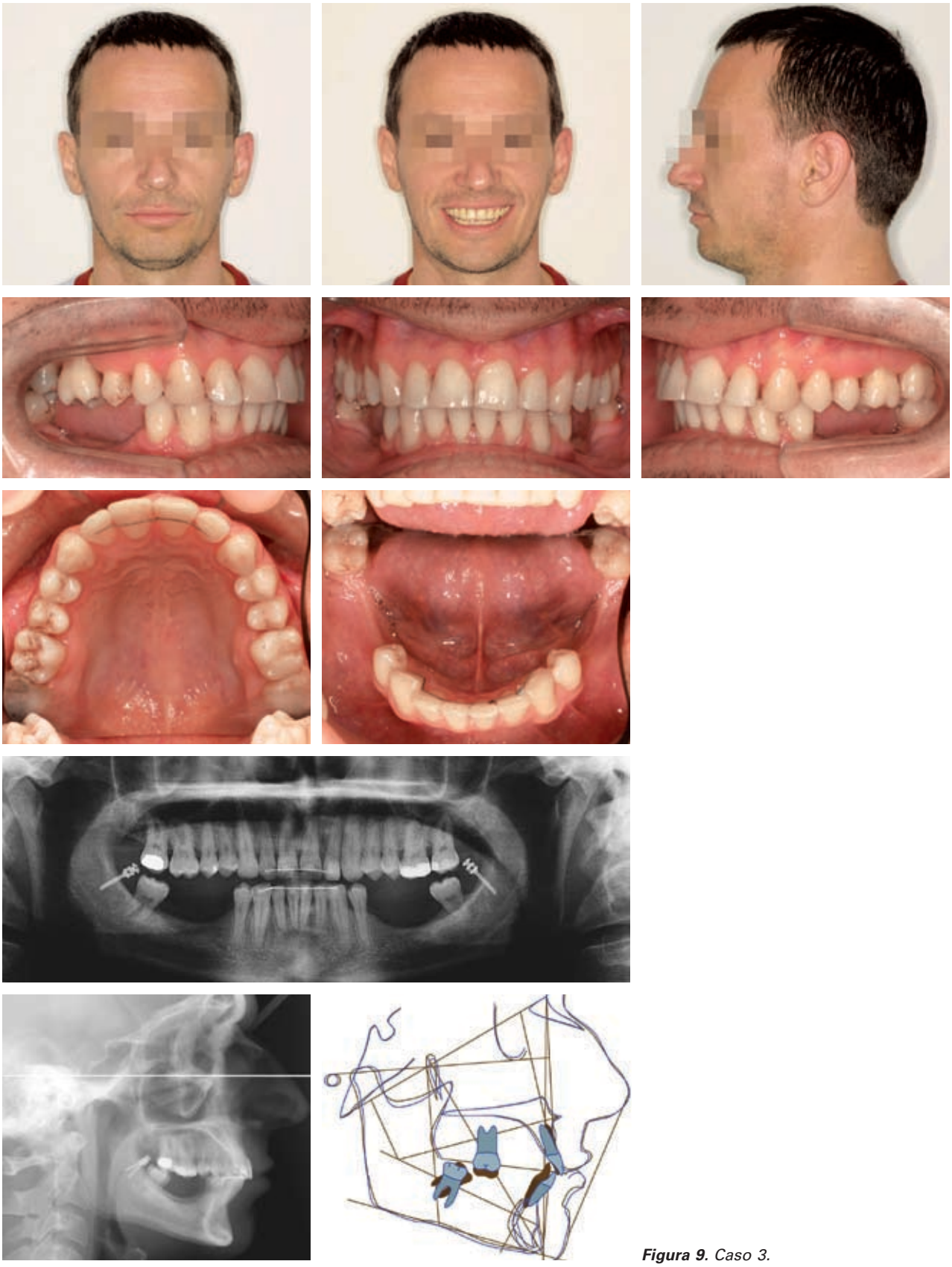

Figura 9. *Caso 3.*

Figura 10. *Caso 4.*

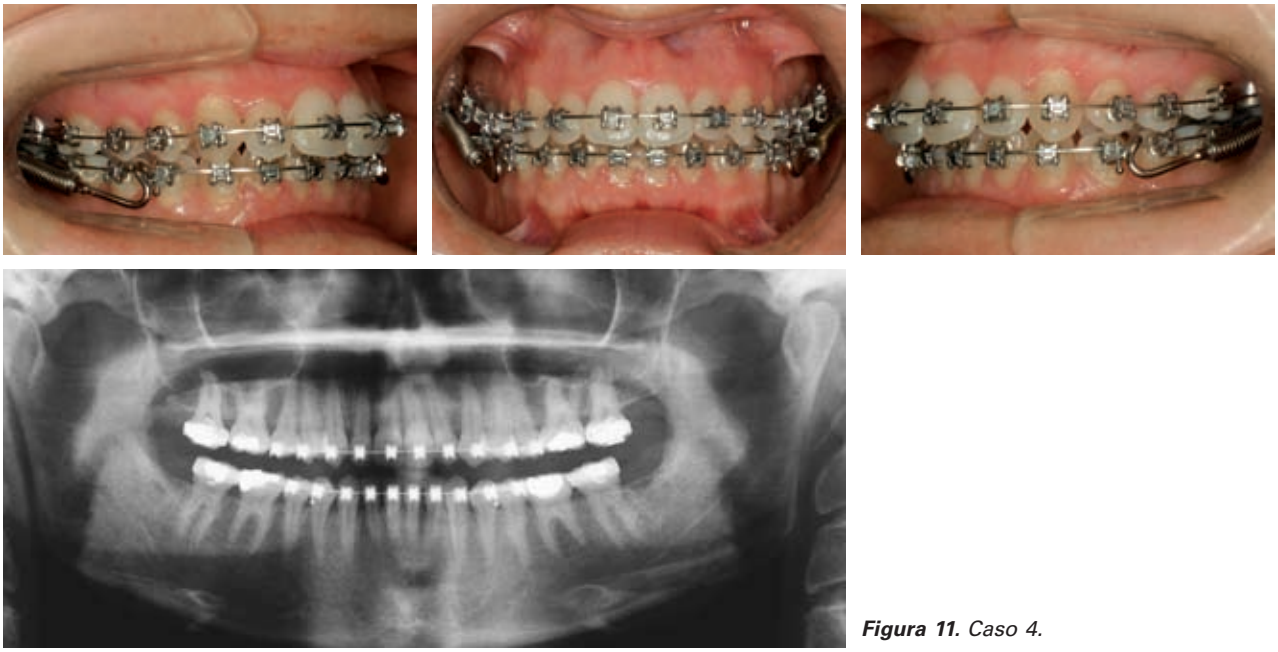

Figura 11. *Caso 4.*

Figura 12. *Caso 4.*

Caso 4

Aplicación del Forsus en segundos molares

Resumen diagnóstico

Se trata de una paciente adulta, dolicofacial, que presentaba un importante problema sagital (Clase II con grave resalte) y vertical, ya que tenía un doble plano maxilar y mordida abierta anterior horizontal (Fig. 10).

Tratamiento

Debido a las características de la maloclusión, problema sagital agravado con un problema vertical, se decidió colocar el Forsus en los segundos molares superiores para conseguir el máximo efecto vertical de intrusión de los molares posteriores, tratando de favorecer la rotación antihoraria del plano oclusal de manera que pudiéramos resolver tanto la Clase II y el resalte como el doble plano maxilar y la mordida abierta anterior (Figs. 11, 12 y 13).

Figura 13. *Caso 4.*

Figura 14. *Caso 5.*

Figura 15. *Caso 5.*

Figura 16. *Caso 5.*

Caso 5

Forsus con aparatología lingual

Resumen diagnóstico

Paciente adulta de 22 años. Braquifacial grave. Clase II dental completa. Clase I ósea. Apiñamiento superior con falta de espacio para los caninos superiores. Diastemas en la arcada inferior. Diversas recesiones gingivales en incisivos y caninos. Presenta una leve desviación de la línea media mandibular hacia la izquierda que coincide con una asimetría facial algo más acusada hacia el mismo lado (Fig. 15).

Figura 17. *Caso 5.*

Tratamiento

La paciente rechaza la aparatología fija convencional vestibular y se plantea un tratamiento con aparatología lingual y Forsus para la corrección de la grave Clase II, advirtiéndole de la necesaria colocación de las bielas por vestíbulo y enseñándole previamente casos similares para evitar el rechazo. Como se aprecia en la foto extraoral, el forsus es estéticamente aceptable (Fig. 15).

En este caso llama la atención la torsión de los incisivos inferiores, que no sólo no se proclinan sino que se lingualizan, gracias al gran control de torque del sistema preajustado (Figs. 16 y 17).

CONCLUSIONES

El Forsus se muestra como un aparato altamente eficaz en la corrección de las Clases II sin colaboración del paciente.

Como su nombre indica, es un aparato fuerte, de fácil colocación y retirada, y que da muy pocos problemas. A pesar de lo que pueda parecer, es muy bien tolerado por los pacientes, incluso entre los más exigentes que piden aparatología lingual, ya que pasa estéticamente inadvertido.

La principal acción del Forsus es a nivel mandibular, favoreciendo un avance a nivel dentoalveolar, comparable a la acción de los elásticos. Como todos los aparatos interarcada, tiende a producir una proclinación de los incisivos inferiores que se puede compensar con el control de torque según la habilidad del ortodoncista y del sistema preajustado de trabajo, como lo demuestra en los casos combinados con aparatología lingual.

Como los elásticos, tiene cierta inhibición en el desarrollo maxilar que se compensa con la tendencia al desarrollo anterior del maxilar en los pacientes en crecimiento. A diferencia de los elásticos, tiene cierto efecto intrusor sobre los molares superiores, lo que facilita su uso en pacientes dolicofaciales.

A medio plazo, no es un aparato comparable a otros aparatos interarcada como el HBO, Herbst o Twin-Block, que, además del efecto dentoalveolar, tienen mayor efectividad sobre el desarrollo basal.

La efectividad es independiente del tipo de aparatología fija con la que se combine, ya sean brackets convencionales o de autoligado, vestibulares o linguales.

Comparado con los elásticos, parece tener mayor efectividad, probablemente debido al uso continuado durante las 24 h y la innecesaria colaboración del paciente.

BIBLIOGRAFÍA

1. Canut Brusola JA. Ortodoncia clínica. Editorial Salvat.
2. McNamara JA, Brudon WL. Tratamiento ortodóncico y ortopédico en la dentición mixta. Ann Arbor: Needham Press; 1995.
3. Jones G, Buschang PH, Kim KB, Oliver DR. Original article: Clas II non_extraction patients treated with the Forsus resistant device versus intermaxilary elastics. Angle Orthodontist. 2008;78(2).
4. Arici S, Akan H, Yakubov K, Arici N. Effects of fixed functional appliance treatment on the temporomandibular joint. Am J Orthod Dentofac Orthop. 2008;133(6).
5. El-Sheikh MM, Godfrey K, Manosudprasit M, Viwattanatipa N. Force-deflection characteristics of the fatigue-resistant device spring: an *in vitro* study. World J Orthod. 2007;8(1).
6. Heinig N, Göz G. Clinical application and effects of the Forsus spring. A study of a new Herbst hybrid. J Orofac Orthop. 2001;62(6):436-50.
7. Karacay S, Akin E, Olmez H, Gurton AU, Sagdic D. Forsus Nitinol Flat Spring and Jasper Jumper corrections of Class II division 1 malocclusions. Angle Orthod. 2006;76(4).
8. Liu YP, Zhou H, Zhou M, Ming LF. Treatment of mandibular retrusion patients with Forsus appliance following growth spurts. Shangai Kou Quiang Yi Xue. 2007;16(4).
9. Ross AP, Gaffey BJ, Quick AN. Breakages using a unilateral fixed functional appliance: a case report using. The Forsus fatigue resistant device. J Orthod. 2007;34(1).
10. Ye J, Wang CL, Liu DX, Guo J, Zhang F. Clinical effect of modified Forsus appliance to children with mandibular retrusion. Hua Xi Kou Qiang Yi Xue Za Zhi. 2006;24(3).
11. Vogt W. The Forsus fatigue resistant device. J Clinic Orthod. 2006; 40(6).